



**Проф. Л.В. Журавлева, доц. Н.К. Александрова,  
доц. И.В. Летик**

Харьковский национальный медицинский университет  
Кафедра внутренней медицины №3

## Особенности дифференциальной диагностики системной красной волчанки

Системная красная волчанка является одним из наиболее тяжелых системных заболеваний соединительной ткани. Атипичные варианты дебюта и течения, полисиндромность, резистентность к агрессивным методам лечения, широкий спектр сопутствующей патологии — все это затрудняет проведение дифференциальной диагностики и постановку диагноза при ведении таких пациентов. В статье представлены диагностические критерии системной красной волчанки, основные симптомы и синдромы, представлен спектр сопутствующей патологии, приведены оценка влияния проводимой терапии на клиническую картину и основные заболевания, с которыми необходимо проводить дифференциальную диагностику, описан лабораторный диагностический алгоритм для проведения дифференциальной диагностики системных заболеваний соединительной ткани.

В соответствии с современными представлениями системная красная волчанка (СКВ) — это хроническое аутоиммунное полисиндромное заболевание неизвестной этиологии, развивающееся на фоне генетически обусловленного несовершенства иммунорегуляторных процессов, приводящих к неконтролируемой продукции аутоантител к клеткам и их компонентам, что вызывает иммуновоспалительное повреждение тканей и нарушение функции внутренних органов [5, 8].

СКВ является одним из наиболее тяжелых системных заболеваний соединительной ткани, чаще встречается в возрасте 20—40 лет; около 90% заболевших составляют женщины [8]. Этиологический фактор СКВ не выявлен. Предполагается роль хронической вирусной инфекции и генетической предрасположенности в развитии заболевания. Имеются доказательства обнаружения в крови больных СКВ антител к РНК-содержащим и медленным ретровирусам [5]. Также установлено, что семейная распространенность во много раз выше популяционной. Наблюдается также связь между носительством определенных

HLA и СКВ [8]. При СКВ чаще встречаются антигены HLA AII, B7 и B35, а также DR2 и DR3, снижается содержание DR7. При остром и подостром течении болезни чаще наблюдается носительство антигенов HLA AII, B7 и B35, а при первично-хроническом B8 и B35, DR2 и DR3. Аллели DR2 и DR3 связаны с функцией иммунного ответа, при этом DR3 обуславливает широкую гиперреактивность к различным иммуногенным стимулам, а DR2 — к эндогенным (например, ядерным) и экзогенным (например, вирусным) антигенам. Не отмечено носительство какого-либо универсального для всех больных СКВ антигена, наблюдается генетическая гетерогенность, с которой, возможно, связан характерный для заболевания клинический полиморфизм. Большинство исследователей предполагают наличие хронической вирусной инфекции, мультифакториальной предрасположенности, генетически детерминированных нарушений иммунитета [15].

Данные эпидемиологических исследований в последние десятилетия демонстрируют рост частоты встречаемости данного заболевания (50—250 случаев на 100 тыс. населения). Это обусловлено с одной стороны улучшением диагностики и ранним распознаванием доброкачественных вариантов течения, а в некоторых случаях и гипердиагностикой, а с другой — повышением эффективности лечения, что привело к увеличению продолжительности жизни больных СКВ [8]. Однако проведение дифференциальной диагностики по-прежнему остается сложной задачей, не случайно данное заболевание называют «заболевание-хамелеоном», или «великим имитатором болезней». Прогноз системных заболеваний соединительной ткани, характеризующихся тяжелым течением и высокой летальностью среди которых ведущее место принадлежит СКВ, в определенной степени зависит от ранней диагностики, позволяющей проводить активную противовоспалительную терапию в дебюте болезни.

### Патоморфологія

При СКВ спостерігається системна дезорганізація з'єднувальної тканини з переобладанням фібринозних змінень і генералізоване ураження судинного русла [5]. Особливістю СКВ є наявність морфологічних феноменів, пов'язаних з патологією ядер, переважно в клітках мезенхімального походження. Вказані зміни включаються в деформації ядер, обедненні ядер хроматином, в явленнях каріо пікноза і центрального хроматоліза. К вніклеточним зміненням відноситься примісь хроматинового матеріалу к фібриноїду, скоплення мас хроматинового матеріалу в тканинах і просвітах судин, утворення гематоксилинових телець і формування LE-кліток, що вважається найбільш патогномічним для СКВ [3, 8]. По даним електронно-мікроскопічних досліджень вони є продуктом деградації клітинних ядер. Крім патології ядерних субстанцій, при СКВ спостерігається ряд імунморфологічних реакцій: плазмобластична і макрофагальна реакції, явлення диспротеїноза, що включаються в утворення білкових преципітатів в селезінці і лімфатических вузлах [5].

### Діагностика СКВ

Діагноз СКВ встановлюють на основі клінічної картини, даних лабораторних і інстру-

ментальних методів дослідження в відповідності з класифікаційними критеріями Американської колегії ревматологів (АКР). Для верифікації достовірного діагнозу СКВ необхідно наявність 4 і більше з 11 критеріїв (табл.1.). Слід відзначити, що діагностическі критерії Американської колегії ревматологів (АКР) (1982, 1997) розроблялись для епідеміологіческіх досліджень і не завжди дозволяють з стопроцентною ймовірністю виключити або підтвердити діагноз СКВ, особливо на ранніх стадіях і при атипічних варіантах хвороби. Серед хворих з діагнозом СКВ тільки дві треті задовольняють критеріям АКР, тоді як близько 10% мали ознаки люпуса не в повній для верифікації достовірного діагнозу об'ємі, а у 25% спостерігалась картина фіброміалгії в поєднанні з позитивними антиядерними антітілами (АЯА), при цьому навіть при тривалому спостереженні не відзначалось еволюції хвороби в достовірну СКВ [28]. При типовій СКВ з ураженням шкіри, наявністю LE-кліток або антітіл к нативній ДНК, високим титром антинуклеарного фактора діагноз не представляє проблем. Однак часто зустрічаються випадки незвичайного початку хвороби з відсутністю шкірних проявів, моносимптомним теченням і відсутністю характерних лабораторних ознак, коли певний діагноз встановлюють через місяці і навіть роки.

Таблиця 1

Критерії Американської колегії ревматологів для діагностики СКВ (АКР,1997)

Признак	Характеристика признака
Скулова сыпь	Фиксированная эритема (плоская или возвышающаяся над поверхностью кожи) на скуловых выступах, имеющая тенденцию к распространению на носогубные складки
Дискоидная сыпь	Возвышающиеся эритематозные очаги с плотно прилежащими кератозными чешуйками и фолликулярными пробками; на старых очагах могут быть атрофические рубцы
Фотосенсибилизация	Кожная сыпь как результат необычной реакции на солнечные лучи. Констатируется пациентом по данным анамнеза или врачом
Язвы слизистой оболочки рта и/или носоглотки	Изъязвления полости рта или носоглотки, обычно безболезненные
Артрит	Неэрозивный артрит не менее 2 периферических суставов, проявляющийся болезненностью при пальпации, припуханием периартикулярных мягких тканей, выпотом
Серозит	Один из следующих признаков: плеврит (плевральные боли, или шум трения плевры, или наличие плеврального выпота, или утолщение плевральных листков); перикардит (подтвержденный при ЭхоКГ или выслушивании шума трения перикарда)
Поражение почек	Один из следующих признаков: персистирующая протеинурия >0,5 г/сут; клеточные цилиндры (эритроцитарные, гемоглобиновые, зернистые, тубулярные или смешанные)
Неврологические нарушения	Один из следующих признаков (при отсутствии приема лекарственных препаратов или таких метаболических расстройств, как уремия, кетоацидоз или электролитные нарушения): судорожные припадки; психоз
Гематологические нарушения	Один из следующих признаков (при отсутствии приема лекарственных препаратов, способных вызвать эти нарушения): гемолитическая анемия с ретикулоцитозом; лейкопения <4 · 10 <sup>9</sup> /л (зарегистрированная ≥2 раз); лимфопения — уровень лимфоцитов <1,5 · 10 <sup>9</sup> /л, выявляемый не менее 2 раз; тромбоцитопения — уровень тромбоцитов <100 · 10 <sup>9</sup> /л
Иммунологические нарушения	Один из следующих признаков: антитела к нативной ДНК в патологическом титре; наличие антител к Sm-ядерному антигену; положительный тест на антифосфолипидные антитела (увеличение уровня IgG или IgM антикардиолипидных антител, или положительный тест на волчаночный антикоагулянт при использовании стандартных методов, или ЛПРВ в течение как минимум 6 мес. при подтвержденном отсутствии сифилиса с помощью реакции иммобилизации бледной трепонемы и теста флюоресцентной абсорбции трепонемных антител)
Антинуклеарные антитела	Повышение титра антинуклеарных антител, выявляемых посредством иммунофлюоресценции или других адекватных методов (при отсутствии приема лекарственных препаратов, вызывающих волчаночноподобный синдром)

ЭхоКГ — эхокардиография; ЛПРВ — ложноположительная реакция Вассермана.

В 2012 г. группа экспертов из Systemic Lupus International Collaborating Clinics (SLICC) представила результаты многолетнего анализа большого числа историй болезни около 700 пациентов с СКВ и предложила модифицированные диагностические критерии диагноза, расширенные за счет внесения ряда дерматологических, неврологических и лабораторных признаков с более точными дефинициями [26, 27]. Новые критерии обладают большей чувствительностью (97%) и меньшей специфичностью (84%)

по сравнению с критериями АКР 1997 г. (83 и 96% соответственно), однако, несмотря на несомненные преимущества, нуждаются в дальнейшей доработке и валидации [28].

### Клинические проявления СКВ

Для СКВ характерны многообразие клинических проявлений, вариантов течения и дебютов заболевания, а также вариабельность клинической симптоматики в период болезни, что нередко вызывает

Таблица 2

### Клинические проявления СКВ

Поражение органов и систем	Активная фаза СКВ	Сопутствующая патология	Осложнения лекарственной терапии
Поражение кожи (55-90%)	«Бабочка», энантема, капиллярит, язвенный стоматит, диффузная алопеция, люпус-хейлит	Диффузная алопеция (гипофункция щитовидной железы) Сетчатое ливедо, хронические язвы, кожный некроз, дигитальная гангрена (АФС)	Акне, сыпь (ГК); язвенный стоматит (метотрексат), диффузная алопеция (циклофосфамид), фотодерматит (фторхинолоны)
Поражение опорно-двигательного аппарата (80-90%)	Кратковременный мигрирующий артрит мелких суставов кисти, переходящие сгибательные контрактуры, миозит	Стойкие сгибательные контрактуры, артропатия Жаку (фиброзные процессы) Стойкий моноартрит крупных суставов (инфекционный артрит)	Миопатии (длительный прием ГК, гиполипидемических препаратов)
Поражение легких (15—50%)	Плеврит (чаще двусторонний), острый пневмонит, легочные (альвеолярные) геморрагии	ТЭЛА, легочная гипертензия, острый респираторный дистресс-синдром взрослых, внутриальвеолярные легочные кровоизлияния (АФС) Пневмонии, односторонний плеврит (туберкулез)	Редко — интерстициальное поражение легких (циклофосфамид)
Поражение сердечно-сосудистой системы (50—80%)	Перикардит, миокардит, эндокардит Лимбана—Сакса, вторичная артериальная гипертензия (у больных с гломеруло-нефритом), васкулит, атеросклероз	Рецидивирующие тромбозы, поражение клапанного аппарата сердца, поражение миокарда за счет микроциркуляторных нарушений, внутрисердечный тромбоз, АГ, легочная гипертензия и др. (АФС) Перикардит (вирусный, грибковый, туберкулезный) на фоне иммуносупрессивной терапии, инфекционный эндокардит	Миокардиодистрофия, АГ, ранний атеросклероз Перикардит (вирусный, грибковый, туберкулезный) на фоне иммуносупрессивной терапии
Поражение ЖКТ (50%)	Язвенный стоматит, фарингит, диспепсические нарушения, асцит, абдоминальный криз, перитонит, панкреатит, васкулит сосудов кишечника	Тромбоз сосудов кишечника, синдром Бадда—Киари, окклюзии печеночных вен, нодулярная гиперплазия печени (АФС) Вирусный гепатит, холецистит	Язвенное поражение ЖКТ, панкреатит, лекарственный гепатит
Поражение почек (35—90%)	Волчаночный гломеруло-нефрит	Тромбозы сосудов почек, АГ (АФС) Пиелонефрит	Геморрагический цистит, анальгетическая нефропатия
Поражение ЦНС (10—80%)	Волчаночный цереброваскулит Различные диффузные и очаговые формы поражения	Транзиторные ишемические атаки, инсульт, судорожные припадки, мигрень, когнитивная дисфункция, хорея, поперечный миелит, рассеянный склероз (АФС) Менингит, абсцесс Туберкулез (инфекции)	Раздражительность, эписиндром (аминохинолиновые производные), асептический менингит (ибупрофен, сулиндак); психотические реакции (ГК); энцефалопатия (барбитураты, алкоголь, антидепрессанты) и др.
Кроветворная система (50—85%)	Анемия, лейкопения, лимфопения, аутоиммунная тромбоцитопения (синдром Верльгофа)	Анемия (кровопотеря), лейкоцитоз (инфекция), лимфоцитоз (туберкулез) Аутоиммунная гемолитическая анемия, тромбоцитопения (АФС)	Различные цитопении (цитотоксика — лейкопения; антикоагулянты — тромбоцитопения)

диагностические трудности (табл. 2) [16, 17, 23, 24, 25, 30].

Наряду с верификацией достоверного диагноза и проведения дифференциальной диагностики важное значение у больных СКВ имеет установление причины имеющихся проявлений (активность заболевания, сопутствующая патология и влияние терапии) [28].

СКВ может манифестировать с одного или двух симптомов, однако для развернутой картины болезни характерно полиорганное поражение. СКВ обычно начинается с одного или нескольких следующих симптомов: необъяснимой лихорадки, похудания, анемии, артрита, поражения кожи, феномена Рейно, серозитов, почечной патологии, неврологических нарушений (судороги или психоз), рецидивирующих тромбозов [5]. Отличительной чертой СКВ является выраженная вариабельность признаков как у разных больных, так и у одного и того же пациента в разное время. СКВ присуще многообразию не только клинических проявлений, но и вариантов течения. Классификация СКВ включает определение варианта течения болезни в зависимости от характера ее начала (острое, подострое или первично-хроническое). Острое течение заболевания характеризуется быстрым развитием мультиорганных проявлений, включая поражение почек и ЦНС, и высокой иммунологической активностью. Сочетание специфических клинических симптомов и лабораторных маркеров позволяет с большой долей вероятности поставить достоверный диагноз уже на ранней стадии заболевания. При подостром течении в дебюте наблюдаются конституциональные симптомы, неспецифическое поражение кожи и суставов, интенсивность которых то усиливается, то уменьшается. Типичная полисиндромная картина появляется через 2—3 года, поэтому на начальных этапах верификация диагноза СКВ затруднена. При данном варианте дифференциальный диагноз в дебюте, как правило, проводится с различными ревматическими (ревматоидный артрит — РА, реактивный артрит — РеА, другие системные болезни соединительной ткани), кожными заболеваниями и др. Для первично-хронического варианта течения характерно длительное превалирование одного или нескольких симптомов: дискоидных высыпаний, феномена Рейно, артрита, судорожного синдрома, гематологических нарушений, синдрома Шегрена. Множественные органые поражения появляются к 5—10-му году болезни. Такие пациенты, как правило, наблюдаются врачами других специальностей — дерматологами, гематологами, нефрологами, неврологами — и попадают в поле зрения ревматологов только при появлении развернутой картины СКВ. Окончательный диагноз нередко ставится лишь в процессе длительного наблюдения. Первично-хронический вариант течения наиболее часто наблюдается при сочетании СКВ и вторичного АФС.

#### Лабораторные исследования

При проведении лабораторных исследований выявляют:

1. Общий анализ крови:
  - увеличение СОЭ часто наблюдают при СКВ, но данный признак плохо коррелирует с активностью заболевания. Необъяснимое увеличение СОЭ указывает на наличие интеркуррентной инфекции.
  - лейкопения (обычно лимфопения) ассоциируется с активностью заболевания.
  - гипохромная анемия связана с хроническим воспалением, скрытым желудочным кровотечением, приемом некоторых ЛС. Часто выявляют легкую или умеренную анемию. Выраженную Кумбс-положительную аутоиммунную гемолитическую анемию наблюдают менее чем у 10% больных.
  - тромбоцитопению обычно выявляют у пациентов с АФС. Очень редко развивается аутоиммунная тромбоцитопения, связанная с синтезом АТ к тромбоцитам.
  - увеличение СРБ нехарактерно, отмечают в большинстве случаев при наличии сопутствующей инфекции. Умеренное увеличение концентрации СРБ (< 10 мг/мл) ассоциируется с атеросклеротическим поражением сосудов.
2. Общий анализ мочи:
  - выявляют протеинурию, гематурию, лейкоцитурию, выраженность которых зависит от клинико-морфологического варианта волчаночного нефрита.
3. Биохимические исследования:
  - изменения биохимических показателей неспецифичны и зависят от преобладающего поражения внутренних органов в различные периоды болезни.
4. Иммунологические исследования:
  - При СКВ наблюдается гиперпродукция широкого спектра органоспецифических аутоантител к различным компонентам ядра с формированием иммунных комплексов и развитием иммуновоспалительного повреждения внутренних органов. При обострении СКВ гиперреактивность В-лимфоцитов приводит к продукции множества аутоантител. Только у 5% больных СКВ АНА не определяются в диагностических титрах.
  - *Антинуклеарный фактор (АНФ)* определяется на первом этапе тестирования на АНА. АНФ — совокупность аутоантител к различным компонентам ядра клетки, гетерогенная популяция аутоантител, реагирующих с различными компонентами клеточного ядра. АНФ выявляют у 95% больных СКВ (обычно в высоком титре); его отсутствие в подавляющем большинстве случаев свидетельствует против диагноза СКВ.
  - антинуклеарные АТ. АТ к двуспиральной (нативной) ДНК (анти-ДНК) относительно специфичны для СКВ; выявляют у 50—90% больных. АТ к гистонам, более характерны для лекарственной волчанки. АТ к Sm-антигену (анти-Sm) высокоспецифичны для СКВ, но их выявляют только у 10—30% пациентов; АТ к малым ядерным рибонуклеопротеидам чаще выявляют у больных с появлениями смешанного заболевания соединительной ткани. АТ к Ro/SS-A антигену ассоциируются с лимфопенией, тромбоцитопенией, фотодерматитом, легочным фиброзом, синдромом Шегрена. АТ к Ls/SS-B антигену часто обнаруживают вместе с анти-Ro.

— аФЛ, ложноположительная реакция Вассермана, волчаночный антикоагулянт и АТ к кардиолипину — лабораторные маркеры АФС [1, 7].

### Другие лабораторные нарушения

У многих больных обнаруживают так называемые волчаночные клетки — LE (от lupus erythematosus) клетки. LE-клетка представляет собой нейтрофил или моноцит с крупными гомогенными базофильными включениями фагоцитированных ядер разрушенных клеток. Данный феномен обусловлен образованием АНА класса IgG к ДНК-гистоновому комплексу. При окраске по Романовскому аморфные гомогенные включения овальной или округлой формы в цитоплазме LE-клетки окрашиваются в фиолетово-лиловый цвет. Кроме LE-клеток в препарате можно наблюдать свободное ядерное вещество (**гемадоксидиновые тельца Харгрейвса**), представляющее собой нефагоцитированные обломки ядер разрушенных клеток, а также *феномен розетки* (скопление нейтрофилов вокруг волчаночных клеток). Также определяются циркулирующие иммунные комплексы, РФ, но клиническое значение этих лабораторных нарушений невелико. У больных с волчаночным нефритом наблюдают снижение общей гемолитической активности комплемента и его отдельных компонентов, коррелирующее с активностью нефрита. Установлено, что LE-тест отличается относительно высокой специфичностью, но достаточно низкой чувствительностью [3]. Реакция на АНА характеризуется более высокой чувствительностью, но несколько меньшей специфичностью. В состав АНА входит несколько аутоантител, из них в диагностике СКВ наиболее важными являются анти-нДНК, имеющие диагностическое значение, в соответствии с критерием № 10 (иммунологические нарушения) СКВ, предложенным АРА (1982, 1992). Диагностическая ценность определения анти-нДНК во многом зависит от чувствительности и специфич-

ности используемых тест-систем. В качестве скринингового метода в ранней диагностике СКВ целесообразно использовать определение анти-нДНК как более чувствительного показателя по сравнению с LE-феноменом. Однако, учитывая более высокую специфичность последнего, при одновременном проведении двух тестов достигается повышение точности диагностики [4, 10, 11, 14].

### Дифференциальная диагностика

В ранней стадии болезни дифференциальный диагноз проводят с ревматоидным артритом (табл.3), дерматомиозитом, системной склеродермией, изолированным синдромом Рейно [5, 6, 12, 19, 22].

Для установления диагноза СКВ помимо перечисленных клинических и лабораторных признаков большое значение имеют молодой возраст и женский пол. Иногда дифференциальный диагноз должен также проводиться с гемолитической анемией, тромбоцитопенической пурпурой, идиопатической тромбоцитопенией, болезнью Шенлейна—Геноха, системным васкулитом, лимфомой, лейкозом и другими заболеваниями. В последнее время стала очевидной необходимость дифференцировать ЦНС-люпус с синдромом Снеддона, антифосфолипидным синдромом [5, 29]. В ряде случаев необходим дифференциальный диагноз с бактериальным эндокардитом, менингитом различной этиологии, туберкулезом, саркоидозом, сывороточной болезнью, ангиоиммунобластической лимфаденопатией, артритом при лайм-боррелиозе и синдромом приобретенного иммунодефицита (табл. 4).

**Дифференциальная диагностика** СКВ должна основываться на тщательном сборе анамнеза, детальном клиническом обследовании, проведении необходимых лабораторных и инструментальных методов диагностики, использовании стандартизированных диагностических критериев. Сходные проявления встречаются при различных состояниях,

Таблица 3

### Отличия хронического полиартрита при системной красной волчанке от ревматоидного артрита

Признаки	СКВ	РА
Характер поражения суставов	Мигрирующий	Прогрессирующий
Утренняя скованность	Нехарактерна	Выражена
Преходящие сгибательные контрактуры	Характерны	Нехарактерны
Деформация суставов	Минимальная поздняя	Значительная
Механизм развития деформаций	Преимущественное поражение сухожильно-связочного аппарата и мышц	Деструкция суставных поверхностей
Нарушение функции	Незначительное	Значительное
Эрозии костей	Нехарактерны	Типичны
Анкилозы	Несвойственны	Характерны
Морфологическая картина	Подострый синовит с ядерной патологией	Хронический гиперпластический синовит с образованием паннуса
Ревматоидный фактор	Непостоянен, в низких титрах у 5—25% больных	Стойкий, в высоких титрах у 80% больных
Положительный LE-клеточный тест	У 86% больных	У 5—15% больных

**Заболевания, с которыми наиболее часто дифференцируют СКВ**

Ревматические заболевания	Инфекционные заболевания	Другие заболевания
Ранний РА Ювенильный хронический артрит Системные васкулиты Фибромиалгия Системная склеродермия Идиопатические воспалительные миопатии Первичный АФС Лекарственная волчанка	Лайм-боррелиоз Туберкулез Инфекционный мононуклеоз ВИЧ-инфекция Сифилис Гепатиты Вирусные артриты	Воспалительные заболевания кишечника Идиопатическая тромбоцитопеническая пурпура Лимфопролиферативные опухоли Саркоидоз Паранеопластический синдром

**Сходство и различия СКВ и некоторых заболеваний**

Заболевание	Сходство	Различия с СКВ
Ревматоидный артрит	Преимущественное поражение женщин, симметричный полиартрит мелких суставов кисти, висцеральные проявления (дигитальный артериит, полисерозит, поражение почек). У 25% больных РА выявляется положительный АНФ.	Поражение суставов носит стойкий прогрессирующий характер.
Синдром Стилла взрослых	Артрит, миалгия, высокая лихорадка, макулопапулезная сыпь, лимфоаденопатия, спленомегалия, серозит	В период активности нейтрофильный лейкоцитоз (а не лейкопения как при СКВ), АНФ отрицательный. Кожные изменения носят кратковременный характер, являясь сателлитом лихорадки.
Болезнь Лайма	Острый, нередко рецидивирующий моно- или олигоартрит в сочетании с кожными изменениями, неврологической симптоматикой, миоперикардитом	
Системные васкулиты	Лихорадка, поражение кожи, суставов, почек, центральной нервной системы, легких	Чаще болеют мужчины (за исключением неспецифического аортоартериита). Нередко триггером является инфекция (вирусная, бактериальная). Клиническая симптоматика определяется ишемическими изменениями в органах и тканях вследствие воспаления и некроза сосудистой стенки. Поражение нервной системы преимущественно в виде множественных мононевритов. Лейкоцитоз, тромбоцитоз, положительные антинейтрофильные цитоплазматические антитела.
Системная склеродермия	Симметричный полиартрит, феномен Рейно, полисерозит, конституциональные нарушения	Типичные изменения кожи и подкожной клетчатки (уплотнение, атрофия, нарушения пигментации); суставов (преобладание фиброзных изменений), желудочно-кишечного тракта, рентгенологические признаки (остеолит, резорбция концевых фаланг), кальциноз мягких тканей
Вирусные артриты	Поражение кожи и слизистых (энантема, экзантема), лихорадка, симметричный полиартрит, цитопении	Эпидемиологический анамнез. Самопроизвольный регресс клинической симптоматики.
Злокачественные новообразования	Полиартрит, плеврит, лихорадка, миозит, конституциональные нарушения, положительный АНФ, анемия, ускоренное СОЭ	Возраст больных (чаще пожилые). Результаты онкопоиска.
Синдром лекарственной волчанки	Полиартрит, кожный синдром, фотосенсибилизация, гепатоспленомегалия, полисерозит, лихорадка, лейкопения, положительный АНФ, LE-клетки, антитела к односпиральной ДНК	Длительный прием лекарственного средства, способного индуцировать волчаночноподобный синдром (антигипертензивные, антиаритмические, противосудорожные препараты, сульфаниламиды, оральные контрацептивы). Редко встречается тяжелое поражение почек и ЦНС, тромбоцитопения. После отмены лекарственного средства клиническая симптоматика регрессирует в течение 4—6 недель (положительный АНФ сохраняется до года).

однако всегда можно обнаружить принципиальные различия и особенности, присущие конкретному заболеванию (табл. 5).

Обнаружено сходство иммунных нарушений при СКВ и СПИД. Так для обоих заболеваний характерны лимфоцитопения, снижение количества Т-хелперов,

снижение цитотоксичности, нарушение функции моноцитов и активация В-лимфоцитарного синтеза, увеличение ЦИК [13].

СКВ необходимо также дифференцировать с антифосфолипидным синдромом (АФС) (табл. 6). При некоторых заболеваниях, в том числе и при СКВ, системной склеродермии, ревматоидном артрите, злокачественных опухолях, хронических инфекциях вырабатываются антитела, способные атаковать фосфолипиды — компоненты клеточных мембран [2]. АФС — симптомокомплекс, в основе которого лежит развитие аутоиммунных реакций и появление антител к широко распространенным фосфолипидным детерминантам, присутствующим на мембранах тромбоцитов, клеток эндотелия, нервной ткани. Различают первичный и вторичный АФС. При первичном АФС нет проявлений «фонового» иммунного заболевания, хотя у некоторых больных с первичным АФС определяются антитела к ДНК в высоких титрах, повышается содержание циркулирующих иммунных комплексов [20, 29]. У некоторых больных с первичным АФС с течением времени возникают клинические проявления СКВ или развиваются другие системные заболевания соединительной ткани. Вторичный АФС является осложнением какого-либо другого «фонового» заболевания, чаще всего — СКВ. Диагностические критерии первичного и вторичного АФС представлены в таблицах (табл. 7, табл. 8).

Таблица 6

**Проявления АФС, имитирующие СКВ**

Локализация	Возможные проявления, ассоциированные с аФЛ
Нервная система	Транзиторные ишемические атаки, инсульт Острая ишемическая энцефалопатия Центральный венозный тромбоз Эпилепсия, мигрень, хорея, рассеянный склероз, поперечный миелит, внутричерепная гипертензия Синдром Гиена—Барре Потеря слуха, зрения Преходящая амнезия Паркинсонизм, деменция, депрессия, психоз
Кожа	Сетчатое ливедо Язвы кожи, гангрена, некроз Кожные узелки Тромбофлебит Подногтевые геморрагии Синдром Дега, анетодерма, кожные узелки
Сердечно-сосудистая система	Поражение клапанного аппарата сердца Внутрисердечный тромбоз, кардиомиопатия Поражение коронарных артерий Атеросклероз
Почки	Гипертензия Тромбозы почечных артерий и вен
Легкие	Легочная гипертензия, ТЭЛА Микрососудистый легочный тромбоз Легочные капилляриты Альвеолярные геморрагии
Кроветворная система	Тромбоцитопения Гемолитическая анемия
Надпочечники	Недомогание, слабость

Таблица 7

**Диагностические критерии АФС**

Диагностические критерии АФС	Диагноз
<ul style="list-style-type: none"> <li>• Рецидивирующие спонтанные аборт</li> <li>• Венозные тромбозы</li> <li>• Артериальные тромбозы                             <ul style="list-style-type: none"> <li>• Язвы голени</li> <li>• Сетчатое ливедо</li> </ul> </li> <li>• Гемолитическая анемия                             <ul style="list-style-type: none"> <li>• Тромбоцитопения</li> </ul> </li> <li>• Высокий уровень в крови антифосфолипидных антител IgG и IgM (более 5 стандартных отклонений от нормы)</li> </ul>	<p>Диагноз определенный — при наличии двух или более клинических проявлений в сочетании с высоким титром антител к фосфолипидам (АФЛ)</p> <p>Диагноз вероятный — при наличии двух клинических признаков и умеренного титра АФЛ или при наличии одного клинического признака и высокого титра АФЛ</p>

Таблица 8

**Диагностические критерии вторичного антифосфолипидного синдрома у больных СКВ**

Критерии (клинические проявления)	Диагноз
<ol style="list-style-type: none"> <li>1. Первичное невынашивание беременности (более двух случаев потери плода)</li> <li>2. Рецидивирующие венозные тромбозы</li> <li>3. Рецидивирующие артериальные тромбозы</li> <li>4. Хронические язвы голени</li> <li>5. Сетчатое ливедо</li> <li>6. Гемолитическая анемия (Кумбс-положительная)</li> <li>7. Тромбоцитопения (количество тромбоцитов менее 100,000 в 1 мм<sup>3</sup>)</li> <li>8. Легочная гипертензия</li> <li>9. Поперечный миелит</li> <li>10. Наличие антикардиолипидных антител (аКА) более 5 стандартных девиаций (СД)</li> </ol>	<ol style="list-style-type: none"> <li>1. Определенный АФС</li> <li>- более 2 клинических проявлений + аКА более 5 СД</li> <li>2. Вероятный АФС                             <ul style="list-style-type: none"> <li>• 1 клиническое проявление + аКА более 5 СД или</li> <li>• 2 клинических проявления + аКА менее 5 СД, но более 3 СД</li> </ul> </li> <li>3. Сомнительный АФС                             <ul style="list-style-type: none"> <li>• нет клинических проявлений, имеется аКА более 5 СД</li> <li>• 1 клиническое проявление + аКА менее 5 СД, но более 3 СД</li> </ul> </li> </ol>

СД — стандартная девиация, аКА — антикардиолипидные антитела

При проведении дифференциальной диагностики СКВ необходимо помнить о лекарственной волчанке, которая встречается примерно в 10 раз реже, чем СКВ [8]. В последнее время список препаратов, способных вызвать волчаночный синдром, значительно расширился. К ним относятся в первую очередь антигипертензивные (гидралазин, метилдопа); антиаритмические (новокаиномид); противосудорожные (дифенин, гидантоин) и другие средства: изониазид, амиазин, метилтиоурацил, оксодолин (хлорталидон), диуретин, D-пеницилламин, сульфаниламиды, пенициллин, тетрациклин, оральные контрацептивы. Поэтому следует тщательно собирать анамнез перед назначением лечения. Механизм развития лекарственной волчанки может быть обусловлен изменением иммунного статуса или аллергической реакцией. Положительный антигуклеарный фактор выявляют при лекарственной волчанке, вызванной

препаратами первых трех групп, перечисленных выше [14]. Частота обнаружения антинуклеарного фактора при лекарственной волчанке выше, чем при истинной СКВ. Гидралазин и новокаинамид особенно способны индуцировать появление в крови антинуклеарных, антилимфоцитарных, антиэритроцитарных антител. Сами по себе эти антитела безвредны и исчезают при прекращении приема препарата. Иногда они персистируют в крови несколько месяцев, не вызывая никаких клинических симптомов. При развитии аутоиммунного процесса у небольшого процента больных, имеющих генетическую предрасположенность, развивается волчаночный синдром. В клинической картине преобладают полисерозит, легочная симптоматика. Наблюдаются кожный синдром, лимфаденопатия, гепатомегалия, полиартрит. В крови — гипергаммаглобулинемия, лейкопения, антинуклеарный фактор, LE-клетки; тест на антитела к нативной ДНК обычно отрицательный, уровень комплемента нормальный. Могут выявляться антитела к односпиральной ДНК, антитела к ядерному гистону. Отсутствие комплементфиксирующих антител отчасти объясняет редкость вовлечения в процесс почек [7]. Хотя поражение почек и ЦНС наблюдается редко, однако может развиться при длительном и настойчивом применении перечисленных выше препаратов. Иногда все нарушения исчезают вскоре после отмены препарата, вызвавшего болезнь, но в ряде случаев приходится назначать кортикостероиды, порой достаточно длительно. Описаны на фоне применения гидралазина тяжелые случаи волчанки с тампонадой сердца вследствие перикардита, потребовавшего лечения в течение многих лет [21].

**Двухэтапный алгоритм выявления АНА**

У пациентов с подозрением на системное заболевание соединительной ткани рекомендуется двухэтапный алгоритм выявления АНА [10, 11]. Скрининговым методом определения АНА является метод не-

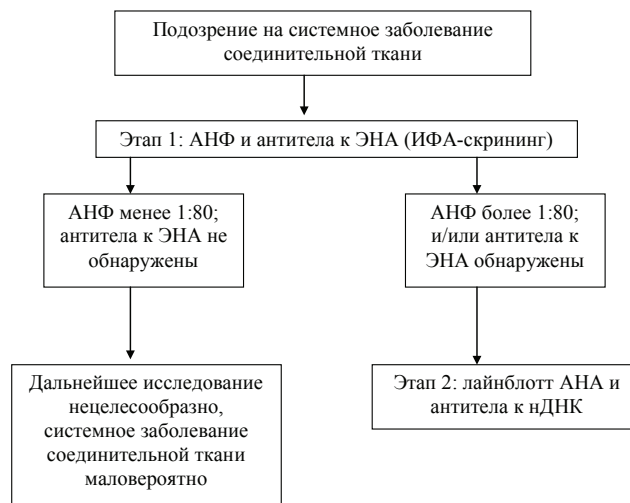


Рис. 1. Алгоритм выявления АНА у пациентов с подозрением на системное заболевание соединительной ткани (Лазарева Н.М. и соавт.)

прямой иммунофлюоресценции (нРИФ) [11]. АНА, обнаруженные с использованием нРИФ, называются АНФ. Метод дает возможность по титру полуколичественно оценить результат, определить тип свечения ядра и цитоплазмы в зависимости от локализации антигенных структур, с которыми взаимодействуют АНА. Другая группа методов служит для установления специфичности АНА. Они предназначены для выявления антител к экстрагируемым нуклеарным антигенам (ЭНА). В настоящее время для выявления АНА используются метод твердофазного ИФА, радиоиммунопреципитация, иммуноблоттинг и его разновидности (лайнблотт или дотблотт), методы иммунохемилюминесценции и мультитиплексного анализа [4, 11]. На первом этапе у пациентов с подозрением на системное заболевание соединительной ткани целесообразно определение АНФ и антител к ЭНА (ИФА-скрининг). При выявлении АНФ определяются следующие основные типы свечения: гомогенный, ядрышковый, периферический (крае-

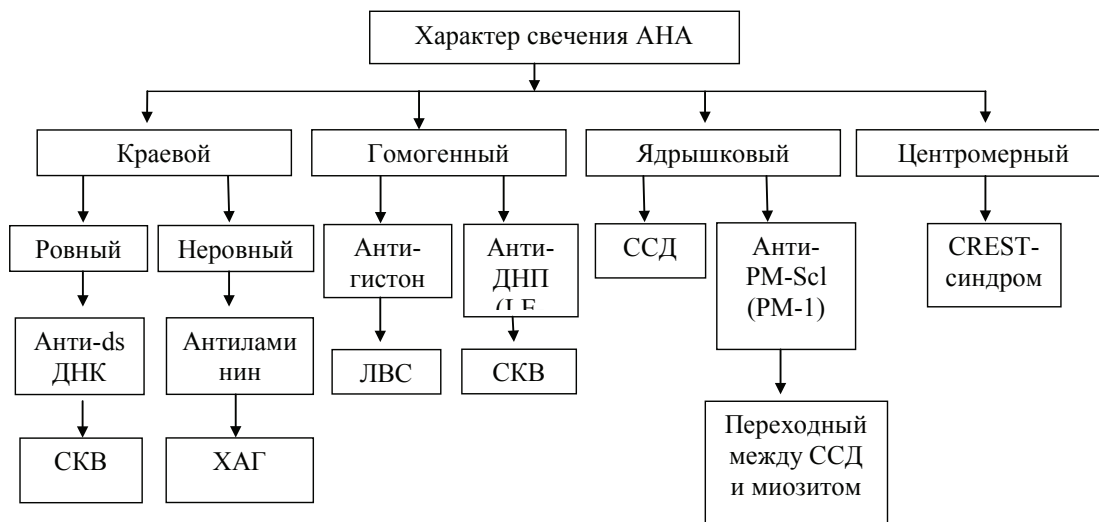


Рис. 2. Различия в характере свечения и антигенной специфичности АНА в диагностике системного заболевания соединительной ткани (Стерлинг Дж. Вест, 2001); (ХАГ-хронический активный гепатит, ЛВС-лекарственный волчаноподобный синдром)



вой), гранулярний (пятнистий), центромерний і цитоплазматический (отрицательный тест на АНА), представленні на рис.1. В нормі титр АНФ не перевищує 1:80.

Метод твердофазного ИФА часто використовується в визначенні антител к ЭНА (Sm, SS-A, SS-B, РНП, Scl-70, Jo-1) [10]. **Если на первом этапе у пациентов с подозрением на системное заболевание соединительной ткани определение АНФ методом нРИФ и антител к ЭНА методом ИФА дало отрицательные результаты, дальнейшее исследование не проводится, диагноз системного заболевания соединительной ткани маловероятен.** Если получены положительные результаты при использовании одного или обоих методов, АНА выявляют подтверждающими тестами второго этапа (рис.2.). Учи́ывая большую діагностическую значимость, определение АНФ является одним из основных лабораторных показателей на первом этапе диагностики. **Целесообразно в качестве скринингового метода использовать метод нРИФ в определении АНФ для**

**исключения получения ложноположительных результатов при определении уровня антител к ЭНА методом ИФА.**

### Выводы

Атипичные варианты дебюта и течения, непредсказуемость развития обострений и ремиссий, резистентность к агрессивным методам лечения, широкий спектр сопутствующей патологии, затрудняют проведение дифференциальной диагностики и постановку диагноза при ведении пациентов с СКВ, требуя высокой врачебной квалификации для правильной трактовки выявленных симптомов и синдромов, лабораторных проявлений у каждого больного, выявления обострения основного заболевания и сопутствующей патологии, оценки влияния проводимой терапии. Знание возможных причин развития и особенностей симптоматики СКВ — залог своевременной адекватной терапии, увеличения продолжительности и качества жизни больного, минимизации побочных явлений иммуносупрессивной терапии.

### Список использованной литературы

1. Александрова Е.Н. Современные стандарты лабораторной диагностики ревматических заболеваний / Е.Н. Александрова, А.А. Новиков, Е.Л. Насонов. — 2-е изд. — М., 2012. — 61 с.
2. Ашерсон Р.А. Варианты антифосфолипидного синдрома: несколько новых концепций / Р.А. Ашерсон // Терапевтический архив. — 2008. — № 5. — С. 83—85.
3. Базарный В.В. К вопросу о клинической значимости LE-феномена / В.В. Базарный, Н.С. Афонькина // Клиническая и лабораторная диагностика. — 2006. — № 5. — С. 43.
4. Ериця́н Э.Э. Новый подход в диагностике системной красной волчанки: иммуноагглютинация коллоидного золота / Э.Э. Ериця́н // Клиническая и лабораторная диагностика. — 2011. — № 7. — С. 39—41.
5. Иванова М.М. Диффузные болезни соединительной ткани. — М.: Медицина, 2004. — 253 с.
6. Клинические рекомендации по ревматологии под ред. акад. Е.Л. Насонова. 2-е изд. — М.: ГЭОТАР-Медиа. — 2010. — С. 429—481.
7. Клюквина Н.Г. Особенности клинических и лабораторных проявлений системной красной волчанки / Н.Г. Клюквина, Е.Л. Насонов // Современная ревматология. — № 4, 12. — С.40—48.
8. Клюквина Н.Г. Системная красная волчанка / Н.Г. Клюквина // Современная ревматология. — № 4, 11. — С. 25—30.
9. Лазарева Н.М. Оптимизация комплекса серологических методов диагностики системных заболеваний соединительной ткани / Н.М. Лазарева, С.В. Лапин, А.В. Мазинг [и др.] // Клиническая и лабораторная диагностика. — 2011. — № 12. — С. 12—17.
10. Лапин С.В. Иммунобиологическая лабораторная диагностика ревматических заболеваний / С.В. Лапин, А.А. Тотолан // Пособие для врачей. — СПб., 2006.
11. Насонов Е.Л. Современные технологии и перспективы лабораторной диагностики ревматических заболеваний / Е.Л. Насонов, Е.Н. Александрова // Терапевтический архив. — 2010. — № 5. — С. 5—9.
12. Попкова Т.В. Рекомендации по ведению больных системной красной волчанкой в клинической практике (по материалам рекомендаций Европейской антиревматической лиги —EULAR) / Т.В. Попкова, Т.А. Лисицына // Современная ревматология. — 2011. — №1. — С.4—12.
13. Скрыбина Е.Н. Системная красная волчанка или волчаночноподобная «маска» вич-инфекции? / Е.Н. Скрыбина, Н.А. Магдеева, И.Ф. Нам // Саратовский научно-медицинский журнал. — 2009. — Т. 5, № 3. — С. 444—446.
14. Созина А.В. Клинико-диагностическое значение выявления антинуклеарного фактора, антител к двуспиральной ДНК и кардиолипину у больных системной красной волчанкой / А.В. Созина, Е.П. Ивливанова, А.М. Шульман [и др.] // Клиническая и лабораторная диагностика. — 2008. — № 5. — С. 44—46.
15. Стерлинг Дж. Вест. Секреты ревматологии. — М.: Бинном. — СПб.: Невский диалект. — 2001. — 767 с.
16. Abraham S. Hepatic manifestations of autoimmune rheumatic diseases / S. Abraham, S. Begum, D. Isenberg // Annals of the Rheumatic Diseases. — 2004. — Vol. 63. — P.123—129.
17. Barber C. Infections in the lupus patient: perspectives on prevention / C. Barber, W.L. Gold, P.R. Fortin // Current Opinion in Rheumatology. — 2011. — Vol.23(4). — P. 358—365.
18. Bertsias G. EULAR recommendations for the management of systemic lupus erythematosus. Report of a task force of the EULAR Standing Committee for International Clinical Studies including Therapeutics / G. Bertsias, J. Ioannidis, J. Boletis et al. // Annals of the Rheumatic Diseases. — 2008. — Vol.67. — P.195—205.
19. Bertsias G. EULAR recommendations for the management of systemic lupus erythematosus with neuropsychiatric manifestations: report of a task force of the EULAR standing committee for clinical affairs / G. Bertsias, J. Ioannidis, M. Aringer // Annals of the Rheumatic Diseases. — 2010. — Vol.69. — P.2074—2082.
20. Cervera R. Antiphospholipid syndrome: clinical and immunologic manifestations and patterns of disease expression in a cohort of 1000 patients / R. Cervera, J.C. Piette, I. Font et al. // Arthritis and Rheumatology. — 2002. — Vol.46. — P.1019—1025.

21. Dvorkina O. Corticosteroid and nonsteroid anti-inflammatory drug use in systemic lupus erythematosus. / O. Dvorkina, E.M. Ginzler // Lahita R. Systemic lupus erythematosus. 5th ed. Elsevier. — 2011. — P.1045—1060.
22. Mosca M. European League Against Rheumatism recommendations for monitoring patients with systemic lupus erythematosus in clinical practice and in observational studies / M. Mosca, C. Tani, M. Aringer et al. // Annals of the Rheumatic Diseases. — 2010. Vol.69. — P.1269—1274.
23. Nguyen H. Intestinal pseudo-obstruction as a presenting manifestation of systemic lupus erythematosus / H. Nguyen, K. Niharika // Southern Medical Journal. — 2004. — Vol. 97. — P. 86—89.
24. Pasoto S.G. Lupus pleuritis: a relevant factor for pulmonary tuberculosis / S.G. Pasoto, E.F. Borba, E. Bonfa et al. // Lupus. — 2010. — Vol.19. — P.1585—90.
25. Peponis V. Ocular manifestations of systemic lupus erythematosus: a clinical review / V. Peponis, V.C. Kytтары, C. Tyradelis et al. // Lupus. — 2006. — Vol.15. — P.3—12.
26. Petri M. Derivation and validation of the Systemic Lupus International Collaborating Clinics Classification Criteria for systemic lupus erythematosus / M. Petri, A.-M. Orbai, G. Alarcon et al. // Rheumatology. — 2012. — 64(8). — P.2677—86.
27. Rahman P. Early damage as measured by the SLICC/ACR damage index is a predictor of mortality in systemic lupus erythematosus / P.Rahman, D.D. Gladman, M.B. Urowitz et al. // Lupus. — 2001. — Vol.10. — P.93—96.
28. Tucker L.B. Making the diagnosis of systemic lupus erythematosus in children and adolescents / L.B. Tucker // Lupus. — 2007. — Vol.16. — P.546—549.
29. Weber M. The Sapporo criteria for antiphospholipid syndrome / M. Weber, G. Hayem, O. Meyer et al. // Arthritis and Rheumatology. — 2001. — Vol.44. — P.1965—1966.
30. Werth V.P. Clinical manifestations of cutaneous lupus erythematosus / V.P. Werth // Autoimmunity Reviews. — 2005, 4. — P.296—302.

## Особливості диференціальної діагностики системного червоного вовчака

Проф. Л.В. Журавльова, доц. Н.К. Александрова, доц. І.В. Летік

Харківський національний медичний університет

Системний червоний вовчак є одним з найбільш важких системних захворювань сполучної тканини. Атипові варіанти дебюту та перебігу, полісиндромність, резистентність до агресивних методів лікування, широкий спектр супутньої патології — все це ускладнює проведення диференціальної діагностики та постановку діагнозу при веденні таких пацієнтів. У статті представлені діагностичні критерії системного червоного вовчака, основні симптоми і синдроми, наведені спектр супутньої патології та оцінка впливу проведеної терапії на клінічну картину і основні захворювання, з якими необхідно проводити диференційну діагностику, описаний лабораторний діагностичний алгоритм для проведення диференціальної діагностики системних захворювань сполучної тканини.

**Ключові слова:** системний червоний вовчак, діагностичний алгоритм, диференціальна діагностика.

## The peculiarities of differential diagnosis of systemic lupus erythematosus

Prof. L. Zhuravlyova, PHD N. Alexandrova, PHD I. Letik

Systemic lupus erythematosus is one of the most severe systemic connective tissue diseases. Atypical variants of the disease manifestation and its course, multiple syndromes, resistance to aggressive treatments and a wide range of comorbidities — all this makes it difficult to perform differential diagnosis and manage these patients. The article presents the diagnostic criteria for systemic lupus erythematosus, the main symptoms and syndromes, the spectrum of comorbidity, given assessment of the impact of the therapy on the clinical picture and the main diseases that should be differentiated, description of a laboratory diagnostic algorithm for the differential diagnosis of systemic connective tissue diseases.

**Key Words:** systemic lupus erythematosus, diagnostic algorithm, differential diagnosis.

Контактна інформація: Журавльова Лариса Володимирівна — зав. кафедрою внутрішньої медицини №3 ХНМУ, доктор медичних наук, професор. Харків, 61022, пр. Леніна 4, ХНМУ, кафедра внутрішньої медицини №3. Факс (057) 705-66-59, телефон (057) 705-01-70. Сайт: vnmed3.kharkiv.ua.

Стаття надійшла до редакції 05.01.2015 р.